ISSN 1646-6594

CORPET NEWS

Distribuição restrita a Médicos Veterinários

Vol . 4
Fevereiro 2015

Desenho Gráfico: Gabriela Pereira - gabriela@aneid.pt • Editorial: Aneid Press Lda. (Divisão da Aneid Lda.)

Coriolus versicolor

Imunonutrição com Cogumelos

Introdução

Treze anos se passaram sobre o início da nossa experimentação com o *Coriolus versicolor (***CORPET***).*

Ao longo da minha carreira de Médico Veterinário, sempre me questionei sobre a necessidade de utilização de uma forma de medicina natural e individualizada, que complementasse a chamada medicina convencional, tanto nos animais, como na vertente humana.

Daí que na minha prática clínica e sempre que possível, procurasse utilizar produtos naturais que pudessem ser prescritos a par de outras formas de terapêutica.

Entretanto, enquanto interveniente nos processos de estudo, pesquisa e ensino dos parasitas e das doenças por eles provocadas, e, face às alterações climáticas e telúricas associadas às resistências aos produtos químicos utilizados para o seu controlo, pude constatar a necessidade premente do aumento da resistência individual, e daí pensar que a medicina do Séc. XXI, tivesse que privilegiar o reforço do sistema imunitário.

E isto é ainda mais importante pelo fato de se verificar a evidência do aumento da longevidade humana e animal (animais de companhia) que se prevê venha a manter-se ou até a aumentar num futuro próximo.

De facto, a duração da imunidade continua a preocupar a comunidade científica, pois a sua resposta às infeções provocadas por parasitas *sensu latu* (onde se incluem vírus, bactérias, riquétsias e protozoários entre outros) é comprometida pela idade dos indivíduos e, segundo certos especialistas, nem sempre as vacinas quando existentes poderão ser o meio mais eficaz de as combater.

E, se ao longo dos anos o nosso sistema imunitário vai combatendo diferentes processos patológicos, a ideia seria que com a idade esse combate se tornasse cada vez mais eficaz, mas tal não acontece, pelo que pensamos que o reforço do sistema imunitário deva ser a nossa preocupação dominante.

Suplementação Alimentar com Cogumelos Aplicada como Imunonutrição em Cães e Gatos - Casos Clínicos

Dr. Girão Bastos*
Clínica Veterinária Dr. Girão Bastos
Tel.: +351 21 812 68 13 - Lisboa
Tel.: +351 21 484 96 20 - Cascais
Telem. +351 96 707 50 02
E.mail: j.giraobastos@gmail.com

Caso Clínico 1

Cadela "Sofia" de raça Bull Terrier

Observação 1

Em 20 de Fevereiro de 2011, a cadela "Sofia", de raça Bull Terrier, com a idade de 7 anos, foi presente à consulta clínica acompanhada de um Relatório de Análise Histopatológica, de uma biópsia de pele, efetuado, em 26/10/2010, na Faculdade de Medicina Veterinária, da Universidade Técnica de Lisboa, com o seguinte resultado:

Os fragmentos de pele recolhidos por biópsia revelam hiperplasia da epiderme, cujas células basais exibem frequente vacuolização. Ocasionalmente, estas mesmas células surgem em apoptose. Os folículos pilosos surgem distendidos, retendo queratina, raramente contendo haste pilosa. A derme superficial apresenta-se edemaciada em alguns campos, Na derme média e profunda é patente intenso infiltrado inflamatório, tanto por células mononucleares como por neutrófilos, sendo visível a presença de restos de queratina. Não se identificam agentes microbianos.

As lesões observadas indicam o estado em curso processo grave de piodermite profunda, eventualmente resultando de rutura folicular. Este, por seu lado, poderá ser secundário a lesão auto imune de tipo lupóide.

A Análise bacteriológica igualmente efetuada na mesma data, deu o seguinte resultado:

Agente isolado 1	***Agente isolado 2***
Staphylococcus pseudointermedius (MSSP)	*Staphylococcus pseudointermedius* (MRSP)

Coriolus versicolor (CORPET) fornecido pela Mycology Research Laboratories Ltd (MRL) - http://www.mycologyresearch.com

Teste de sensibilidade a Antimicrobianos 1

- Ácido Fusídico – Sensível
- Amicacina – Sensível
- Amoxicilina+Ac. Clavulânico – Resistente
- Cefalotina – Resistente
- Cefoxitin – Resistente
- Ciprofloxacina – Resistente
- Clindamicina – Resistente
- Cloranfenicol - Resistente
- Enrofloxacina - Resistente
- Gentamicina - Resistente

Teste de Sensibilidade a Antimicrobianos 2

- Metilmicina – Sensível
- Marbofloxacina – Resistente
- Norfloxacina – Resistente
- Ofloxacina – Resistente
- Penicilina – Resistente
- Tetraciclina – Resistente
- Cefovecina – Resistente
- Trimetropim+Sulfametoxazole - Resistente

Foi igualmente solicitada uma pesquisa de Ácaros, que resultou **Negativa**, na amostra observada.

Em função da observação clínica e do diagnóstico efetuado, iniciou-se uma **suplementação com CORPET** (*Coriolus versicolor*) com o seguinte esquema:

Dias 1 a 120 – 2 comprimido de 500mg 2 vezes por dia (esmagados e misturados com a alimentação).
Igualmente foi indicado a administração de uma cápsula de 400mg de óleo de fígado de bacalhau, duas vezes por dia.
Foi igualmente indicado a aplicação de banhos semanais com tratamento tópico das lesões dermatológicas diariamente.

Observação 2
A cadela apresentou-se à consulta clínica, a 25 de Março de 2011, com melhoria geral acentuada, pelo que se decidiu continuar com a suplementação com **CORPET** (*Coriolus versicolor*), de 2 comprimido de 500mg, 2 vezes por dia (esmagados e misturados com a alimentação) e toma de óleo de fígado de Bacalhau, passando a banhos quinzenais e mantendo-se o tratamento das lesões dermatológicas diariamente.

Observação 3
Em 15 de Maio de 2011, a cadela apresentou-se à consulta clínica e continua a apresentar melhoras evidentes, pelo que se manteve a suplementação com **CORPET** (*Coriolus versicolor*), de 2 comprimido de 500mg, 2 vezes por dia (esmagados e misturados com a alimentação), tendo sido aconselhada a voltar à consulta no espaço de 3 meses.

***O Dr. Girão Bastos é Médico Veterinário em Portugal, com uma vasta prática na sua área e na utilização de produtos naturais. Na sua experiência curricular insere-se a docência na Faculdade de Ciências Veterinárias e curso Médico Cirúrgico da Universidade de Luanda e na Escola Superior de Medicina Veterinária da Universidade Técnica de Lisboa. Actualmente, exerce funções docentes na Universidade Lusófona. O Dr. Girão Bastos exerce também na sua própria clínica em Lisboa, Clínica Veterinária Dr. Girão Bastos. Tem o Curso de Homeopatia e está associado à Sociedade Portuguesa de Homeopatia.**

Caso Clínico 2

Gato "Cascão", de raça Europeia Comum

Observação 1

Em 01 de Fevereiro de 2010, o gato "Cascão", foi presente à consulta clinica com o diagnóstico de tumor nasofaríngeo (Fig. 1). Foi efetuada a suplementação com **CORPET** (*Coriolus versicolor*), de 1 comprimido de 500 mg, 2 vezes por dia.

"Cascão", antes da suplementação com CORPET - 03/01/2009

Coriolus versicolor (CORPET) fornecido pela Mycology Research Laboratories Ltd (MRL) - http://www.mycologyresearch.com - sector "Animal Health"

Limpeza das lesões com Bétadine (solução espuma), diluído (1/2:1/2) e aplicação tópica de *Centella asiatica / Aloe vera.*

Observação 2

Em 13 de Março de 2010, face à melhoria evidenciada, mantém-se a suplementação com **CORPET** (*Coriolus versicolor*), inicialmente indicada.

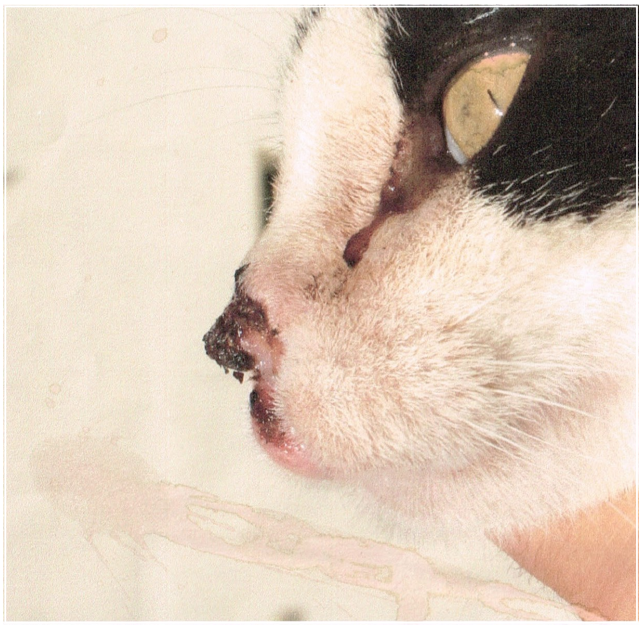

"Cascão", dois meses após o início da suplementação com CORPET - 13/03/2010

Observação 3

Em 20 de Abril de 2010.
Ao longo deste tempo, o "Cascão" tem mantido o apetite e vivacidade normais.
Mantém-se a suplementação com **CORPET** (*Coriolus versicolor*), de 1 comprimido de 500 mg, 2 vezes por dia, e a aplicação tópica de *Centella asiatica / Aloe vera.*

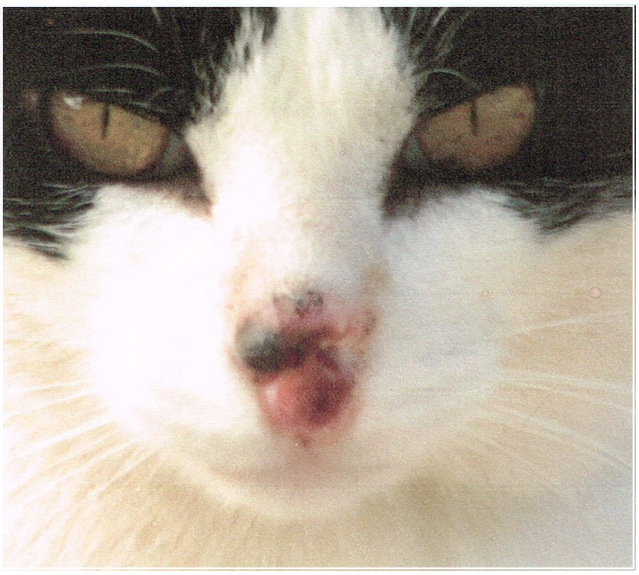

"Cascão", seis meses após o início da suplementação com CORPET - 10/07/2010

Observação 4

Em 10 de Julho de 2011, por contato telefónico e face à indisponibilidade de deslocação da dona, fomos informados de que o "Cascão" se mantinha como na observação anterior.

Coriolus versicolor (CORPET) fornecido pela Mycology Research Laboratories Ltd (MRL) - http://www.mycologyresearch.com
Para informações adicionais por favor visite a nossa pagina web: http://www.mycologyresearch.com/research.asp?research=Anima%20Health

Caso Clínico 3

Atualização - Gato "Sansão" de raça Chartreux, com 10 anos de idade

Observação 1: 24 de Março de 2006

Um gato com 5 anos de idade, de Raça Chartreux, foi presente à consulta clínica, apresentando sintomas de tristeza, falta de apetite e à auscultação cardíaca, um sopro cardíaco.

Temperatura rectal 38.9ºC.

Tinham-lhe sido feitas análises laboratoriais no Hospital Veterinário do Restelo, e um exame ecográfico cardíaco no Instituto Veterinário do Parque Prof. Dr. José Sales Luís em Lisboa, cujos resultados foram os seguintes:

1. Ecografia Cardíaca efectuada a 8 de Maio de 2006:
O Sansão tem uma cardiomiopatia hipertrófica moderada.
Tem de facto um sopro II / III à auscultação que se justifica por uma insuficiência mitral.
Além disso tem um pequeno coágulo de 7mm na aurícula esquerda.
Em relação ao coágulo há um risco de trombo.

2. Ecocardiografia:
Tricúspide: funcional,
V.E: hipertrofia concêntrica moderada,
A.E: dilatação discreta,
A.D: não dilatada,
Mitral: insuficiente,
V.D: não dilatado,
Aorta: funcional,
Pulmonar: não observada,
Outros: Boa condutibilidade

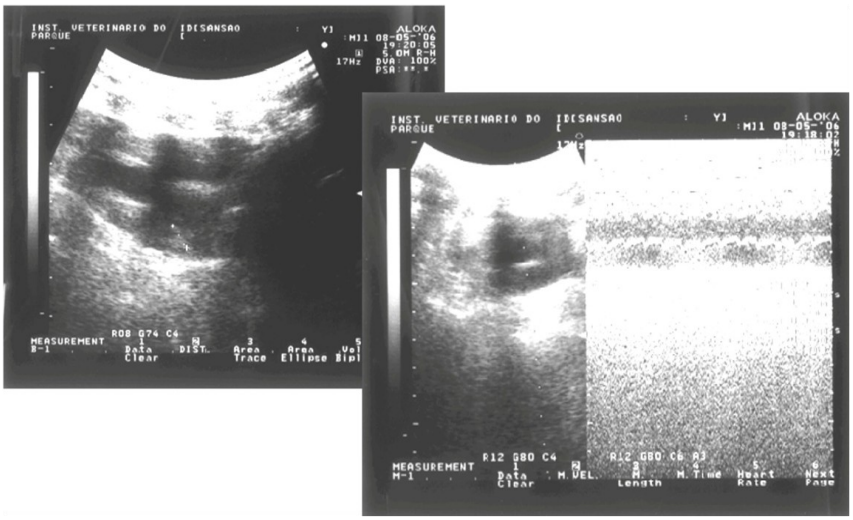

"Sansão" antes da suplementação com CORPET - Março/2006

3. Hemograma
Glóbulos Brancos: 8.89 m/mm^3
Linfócitos: 45.2 % (valor normal: 5-30)
Glóbulos Vermelhos: 9.35 m/mm^3
PLT: 1542 m/mm^3
VMP: 12,2 fl

4. Análises Bioquímicas
ALP - abaixo de 50 UI/L, GPT/ALT - 26 UI/L
Ureia - 27 mg/dl, Creatinina - 1.6 mg/dl, Glucose - 114 mg/dl, Proteínas Totais - 6.3 g/dl

Tomou-se a decisão de utilizar a suplementação com *CORPET* (*Coriolus versicolor*) com início em 24 de Maio de 2006, com o seguinte esquema:

Dias 1 a 30 – 1 comprimido de 500mg 2 vezes por dia (esmagados e misturados com a alimentação).

Dias 31 a 120 – 1 comprimido de 500mg por dia (esmagado e misturado com a alimentação).

Observação 2: A 24 de Julho de 2006
Temperatura rectal 38.4º C.

O gato apresentou-se com mais energia e melhor apetite. Tomou-se a decisão de continuar a suplementação com o *CORPET*, na dose indicada.

Solicitou-se novo exame ecocardiográfico ao Instituto Veterinário do Parque em Lisboa, e análises laboratoriais ao Laboratório de Análises Clínicas Dr. Reymão Pinto, S.A. em Lisboa.

Exame Ecocardiográfico - 08/05/2006

Coriolus versicolor (CORPET) fornecido pela Mycology Research Laboratories Ltd (MRL) - http://www.mycologyresearch.com

Para informações adicionais por favor visite a nossa pagina web: http://www.mycologyresearch.com/research.asp?research=Anima%20Health

Solicitou-se novo exame ecocardiográfico ao Instituto Veterinário do Parque em Lisboa, e e análises laboratoriais ao Laboratório de Análises Clínicas Dr. Reymão Pinto, S.A. em Lisboa, cujos resultados foram os seguinte.

A.D: não dilatada
Pulmonar: não observada
Outros: Boa condutibilidade e bom retorno

1. Ecografia Cardíaca efectuada a 16 de Agosto de 2006:

O Sansão está estável no que respeita à evolução da cardiomiopatia hipertrófica, e deixou de apresentar dilatação da aurícula esquerda e deixou de ser constatada a presença do coágulo.

Ecocardiografia:

V.E: hipertrofia concêntrica	Proteínas Totais - 6.3 g/dl
A.E: não dilatada	Tricúspide: funcional
V.D: não dilatado	Aorta: funcional

2. Análises Bioquímicas

GPT/ALT	48 UI/L
AST	19 U/L
Ureia	68 mg/dl
Creatinina	1.29 mg/dl
Glucose	102 mg/dl

3. Endocrinologia

FT4 – Tiroxina Livre 14.83 pmol/L

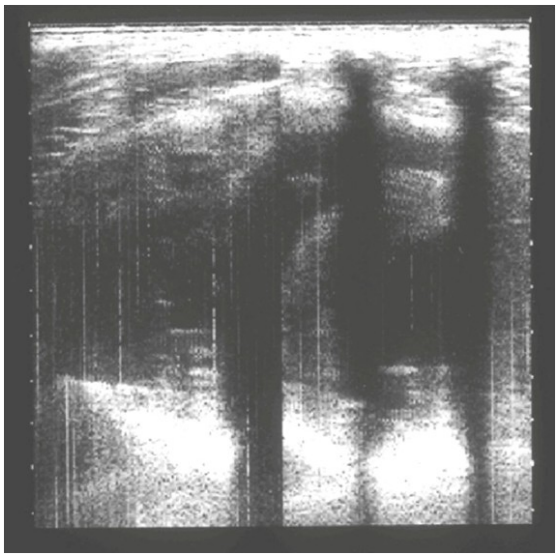

Exame Ecocardiográfico - 16/08/2006

Observação 3: 30 de Setembro de 2006
Temperatura rectal 38.5ºC.
O gato apresentou-se em bom estado de saúde com bom dinamismo e bom apetite.

Mantém-se a suplementação com **CORPET** (*Coriolus versicolor*), de 1 comprimido de 500 mg por dia.

Observação 4: 15 de Dezembro de 2006
A Temperatura rectal 38.5º C.

O gato apresentou-se com mais energia e melhor apetite. Tomou-se a decisão de continuar a suplementação com o **CORPET** (*Coriolus versicolor*), de 1 comprimido de 500 mg por dia.

"Sansão" depois da suplementação com CORPET - Agosto/2006

Coriolus versicolor (CORPET) fornecido pela Mycology Research Laboratories Ltd (MRL) - http://www.mycologyresearch.com

**Para adquirir o Corpet Handbook para Cavalos, agradecemos que contacte ANEID, Produtos Farmacêuticos, Lda.- e.mail: info@aneid.pt

Caso Clínico 4

Gato "Nazgul" de raça Europeu Comum

Exames realizados de 2008 a 2014.

Observação 1: a 13 de Janeiro de 2008

Avaliação do coração em Modo-B (tempo real) e color-flow, modo-M e doppler nas projeções paraesternal direita e apical esquerda.

"Nazgul" antes da suplementação com CORPET - 1/01/2008

Modo-B

- Septo interventricular reto sem abaulamento para ventrículo direito e com ligeira protusão para trato de saída do ventrículo esquerdo (lig. Obstrução dinâmica do trato de saída).
- Parede septal e parede livre do ventrículo esquerdo de tamanhos
- semelhantes, hipertrofiadas sem porções miocardias hipocinéticas. Ventrículo direito ligeiramente superior a 1/2 do ventrículo esquerdo.
- Ausência de comunicações interventriculares e interatriais.
- Septo interatrial (AE/AD) abaulado para lado direito (sobrecarga atrial esquerda).
- Relação Ae/Ao = 1,6 (aumentado).
- Encurtamento uniforme com músculos papilares simétricos.
- Septo sem aplanamento
- Tronco Pulmonar comum, conserva mesmo tamanho desde válvula até bifurcação, mas aumentado em relação à raíz aórtica.

Modo-M

- Hipertrofia assimétrica da parede (PVE-d=7.8 mm → >6.0 mm) e septal do ventrículo esquerdo (SIV-d=9.8 mm → >6.0 mm) com redução do lúmen do ventrículo esquerdo (DVE-d=10.4 mm → >15 mm).
- Ventrículo hipercinético com FE - 48%.
- Folheto septal da válvula mitral com movimento sistólico anterior (SAM)

Doppler

- Fluxo transmitral com relação das ondas E/A >2.0 (Emax-1.15 Amax-0.43 → E/A=2.69) com padrão restritivo secundário a disfunção diastólica severa.
- Fluxo pulmonar e aórtico noramis.

Conclusões

Exame Ecocardiográfico com hipertrofia moderada do ventrículo esquerdo e septo interventricular, diminuição do lúmen do ventrículo esquerdo. Ligeira protusão do septo em direção do trato de saída do ventrículo esquerdo. Dilatação moderada do átrio esquerdo. Não foram visíveis coágulos ou "smoke" no átrio esquerdo. Disfunção diastólica severa.
D.D. **cardiomiopatia hipertrófica.** Seria aconselhável descartar possíveis causas de hipertrofia (hipertensão, hipertiroidismo, acromegália, etc.) embora o padrão assimétrico seja sugestivo de doença primária.

Parametro	Valor	Mínimo 95% I.C.	Máximo 95% I.C.
SIVd (Septo interventricular diástole - cm)	0,78	0,43	0,57
SIVs (Septo interventricular sístole - cm)	1,01	0,64	0,88
DVEd (Dimensão ventrículo esquerdo diástole - cm)	1,04	1,30	1,72
DVEs (Dimensão ventrículo esquerdo sístole - cm)	0,54	0,47	0,91
FE (fração de encurtamento - %)	48,08	45,00	65,00
PVEd (parede ventricular esquerda diástole - cm)	0,98	0,41	0,51
PVEs (Parede ventricular esquerda sístole - cm)	1,06	0,68	0,88
Aod (Aorta - cm)	0,87	0,15	0,80
AE (Átrio esquerdo - cm)	1,40	1,03	1,39
AE/AO	1,61	1,06	1,50
DVEd/Ao Ratio	1,03		< 2,0
EPSS (distância entre ponto E e septo - cm)	0,15	0,00	0,2

Medições Modo-M - 13/01/2018

***Coriolus** versicolor* Coriolus-MRL fornecido pela Mycology Research Laboratories Ltd (MRL) - http://www.mycologyresearch.com

Para informações adicionais por favor visite a pagina web: http://www.mycologyresearch.com

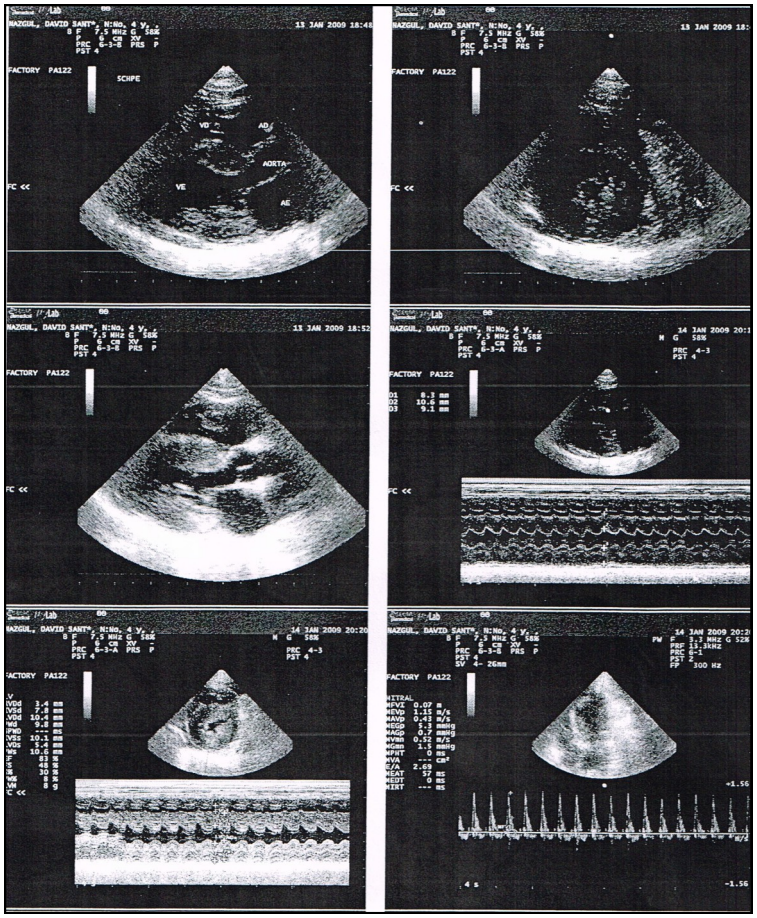

Exame Ecocardiográfico - 13/01/2008

Em 10 de Janeiro de 2009

Foram realizados os seguintes exames:

- Hemograma
- Bioquímicas
- Teste Witness (FIV e FELV)

Observação 2: em Janeiro de 2009

Na sequência dos exames anteriores foi efetuada uma análise de Fluido Pleural.

Tipo de Fluido: Transudado modificado

Exame Citológico: A amostra examinada, apresenta uma celularidade moderada, apresentando sangue, macrófagos, neutrófilos e linfócitos pequenos. Não se encontrou eritrofagocitose e embora escassamente observaram-se plaquetas.

Comentários e Recomendações: Entre as causas de um transudado modificado incluem-se as seguintes: insuficiência cardíaca, cardiomiopatia, compressão de vasos por uma neoplasia, trombose pulmonar ou inflamação ou torção de um órgão.

Em 30/04/2009

Observação 3: a 30 de Abril de 2009, o gato "Nazgul" de 5 anos, foi presente à consulta clínica, acompanhada do seu dono.
Inicialmente entrou com o quadro de dispneia.
Foram realizadas radiografias onde foi detetado um nódulo na zona crânio ventral ao coração e efusão pleural.
Foi feita uma punção da massa e os resultados das análises realizadas revelaram presença de transudado modificado e um timoma. Foi realizada uma ecografia com diagnóstico de cardiomiopatia hipertrófica, ainda em fase inicial, mas com sinais de disfunção diastólica.

O Felino de nome "Nazgul", macho, nascido em 17/04/2004, de raça Europeu Comum, deu entrada no Hospital, inicialmente

O "Nazgul" foi medicado com Antenolol, Furosemida e foi desenhado um protocolo quimioterápico com Prednisolona e Ciclofosfamida.

Foram realizadas reavaliações periódicas com evolução positiva tanto a nível de função sistólica/diastólica da cardiomiopatia bem como a nível do tamanho da massa que na última radiografia não se encontra visível.

***Coriolus** versicolor* Coriolus-MRL fornecido pela Mycology Research Laboratories Ltd (MRL) - http://www.mycologyresearch.com

Para informações adicionais por favor visite a pagina web: http://www.mycologyresearch.com

Em 30/04/2009
Foi realizada uma **Tomografia Axial Computarizada** ao Tórax.

Observações Finais e Suplementação

1. Cardiomiopatia hipertrófica em fase inicial mas com sinais de disfunção diastólica.
2. Massa mediastínica (tecido mole, tendo no seu seio uma formação capsulada - zona de necrose), que poderá corresponder a processo neoplásico linfoide ou a processo inflamatório do tipo granulomatoso.
3. Foi iniciada uma suplementação com **CORPET** (*Coriolus versicolor*) de 1 (um) comprimido, 2 vezes ao dia durante 6 meses.

Em 07/09/2010
Foi realizado um **Rx** ao tórax e reavaliações periódicas com evolução positiva, e manteve-se a suplementação com **CORPET** (*Coriolus versicolor*) de 1 (um) comprimido, 2 vezes ao dia por mais 6 meses.

Em 22/07/2011
Foi realizado um **Exame Ecocardiográfico**. e reavaliações periódicas com evolução positiva, e manteve-se a suplementação com **CORPET** (*Coriolus versicolor*) de 1 (um) comprimido, 2 vezes ao dia por mais 6 meses.

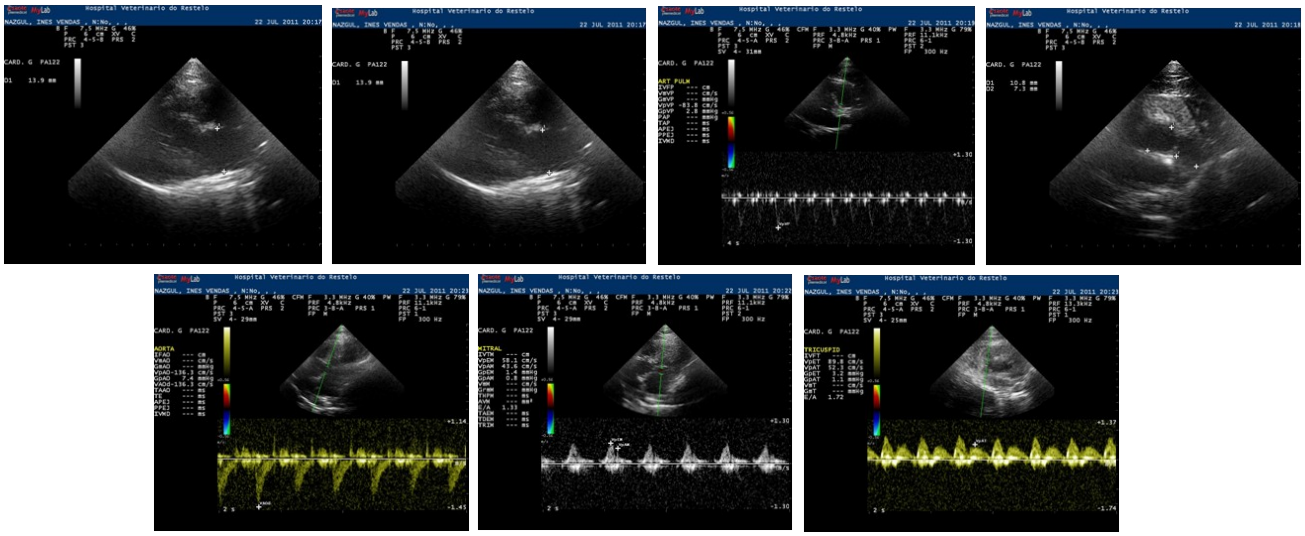

Exame Ecocardiográfico - 22/07/2011

DOPPLER								
MITRAL								
VpEM:	58.1	cm/s	**VpAM:**	43.6	cm/s	**GrPEM:**	1.4	mmHg
GrPAM:	0.8	mmHg	**E/A MITR:**	1.33				
AORTA								
VEL AO:	-136.3	cm/s	**Grp AOD:**	7.4	mmHg	**VEL DIA A:**	-136.3	cm/s
AREA AORTICA EFECT								
VEL AO:	-136.3	cm/s						
TRICUSPIDE								
V E TRICU:	89.8	cm/s	**V A TRICU:**	52.3	cm/s	**Gp E TRIC:**	3.2	mmHg
Gp A TRIC:	1.1	mmHg	**REL E/A T:**	1.72				
ARTERIA PULMONAR								
VEL PICO:	-83.8	cm/s	**GR PICO P:**	2.8	mmHg			
M-MODE								
VENTRICULO IZQUIERDO								
DIAM d VD:	5.7	mm	**SIVd:**	6.2	mm	**DVIdia:**	16.1	mm
Ppdia:	6.0	mm	**SIVs:**	8.0	mm	**D SIS VI:**	8.0	mm
PPs:	7.8	mm	**FE:**	84	%	**FRAC ACOR:**	50	%
GROS SEPT:	29	%	**GROSOR PP:**	30	%	**MASA VI:**	5	g

Relatório Ecocardiográfico - 22/07/14

***Coriolus** versicolor* Coriolus-MRL fornecido pela Mycology Research Laboratories Ltd (MRL) - http://www.mycologyresearch.com

Para informações adicionais por favor visite a pagina web: http://www.mycologyresearch.com

Em 08/08/2014

Foi realizado um **Exame Ecocardiográfico** e um **Rx** ao Tórax..

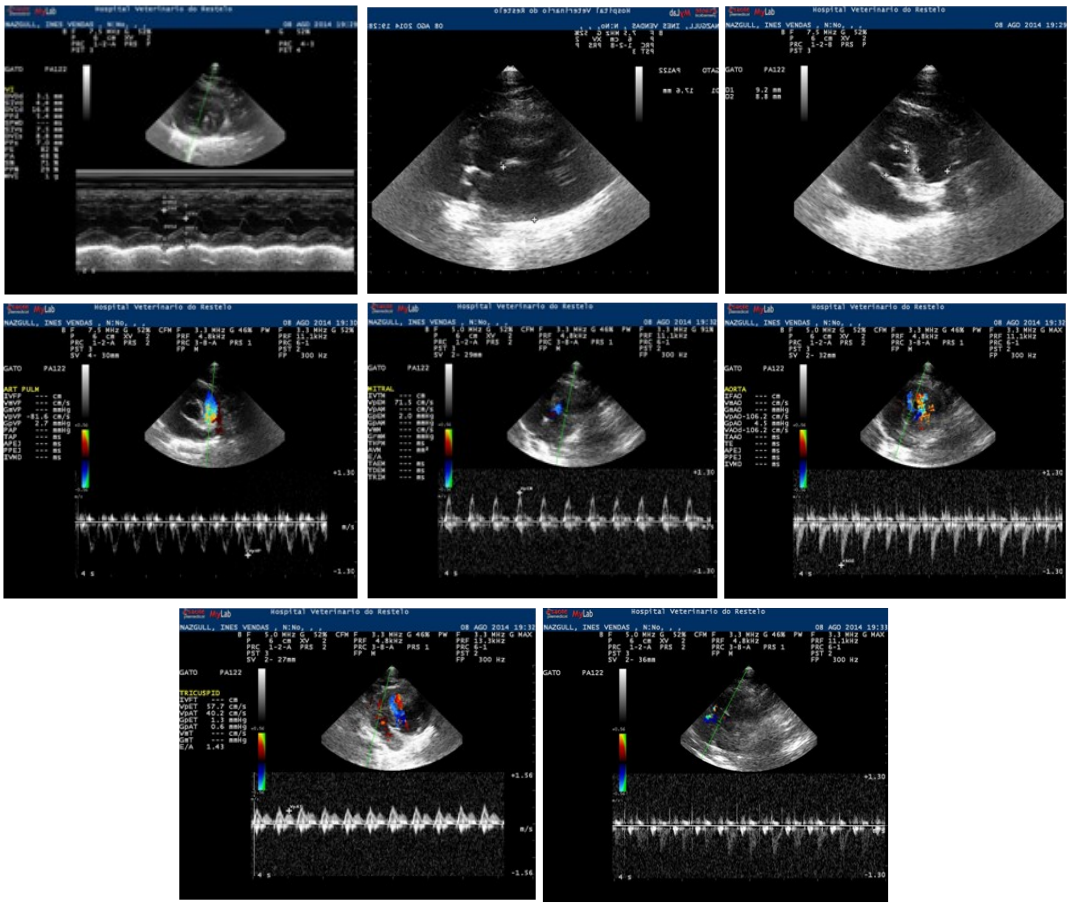

Exame Ecocardiográfico - 08/08/2014

DOPPLER								
MITRAL								
VpEM :	71.5	cm/s	**GrPEM :**	2.0	mmHg			
AORTA								
VEL AO :	-106.2	cm/s	**Grp AOD :**	4.5	mmHg	**VEL DIA A :**	-106.2	cm/s
AREA AORTICA EFECT								
VEL AO :	-106.2	cm/s						
TRICUSPIDE								
V E TRICU :	57.7	cm/s	**V A TRICU :**	40.2	cm/s	**Gp E TRIC :**	1.3	mmHg
Gp A TRIC :	0.6	mmHg	**REL E/A T :**	1.43				
ARTERIA PULMONAR								
VEL PICO :	-81.6	cm/s	**GR PICO P :**	2.7	mmHg			
M-MODE								
VENTRICULO IZQUIERDO								
DIAM d VD :	3.1	mm	**SIVd :**	4.4	mm	**DVIdia :**	16.8	mm
Ppdia :	5.4	mm	**SIVs :**	7.5	mm	**D SIS VI :**	8.8	mm
PPs :	7.0	mm	**FE :**	82	%	**FRAC ACOR :**	48	%
GROS SEPT :	71	%	**GROSOR PP :**	29	%	**MASA VI :**	1	g

Relatório Ecocardiográfico - 08/08/14

***Coriolus** versicolor* Coriolus-MRL fornecido pela Mycology Research Laboratories Ltd (MRL) - http://www.mycologyresearch.com

Para informações adicionais por favor visite a pagina web: http://www.mycologyresearch.com

Observações Finais

O “Nazgul” mantém-se de boa saúde e vivacidade normal, e sem qualquer sinal clínico cardiológico patológico.

“Nazgul” depois da Suplementação com CORPET - Agosto/14

Considerações Finais

Como já foi referido na introdução deste boletim, 13 anos se passaram sobre o início da utilização do **CORPET** *(Coriolus versicolor)* na prática clínica em animais de companhia.

Em face dos resultados obtidos temos que reconhecer a eficácia do *Coriolus versicolor* no sistema imunitário, ajudando os doentes a combater as diversas patologias a que poderão estar sujeitos.

Interessa chamar a atenção para o facto dos exames complementares de diagnóstico terem sido sempre executados em clínicas ou laboratórios independentes para que nunca se pudesse pôr em causa a idoneidade dos resultados obtidos.

O facto de nos últimos tempos termos sido contatatos por profissionais da área médico veterinária, a indicar-nos os bons resultados obtidos com a utilização deste Imunonutriente / Imunomodulador, leva-nos a sentir necessidade de ir mais além ,alargando o conhecimento e a sua difusão, com a certeza de estarmos a promover a saúde animal.

Dr. Girão Bastos
Médico Veterinário e Parasitologista

Tabela de Suplementação com CORPET para Cães e Gatos*

Cães / Gatos	Peso	1 a 60 dias	60 dias em diante**
		Fase de Carga	Fase de Manutenção
Gatos	< 10 kg	• •	•
Cães de Raça Pequena	< 10 kg	• •	•
Cães de Raça Média	10 a 30 Kg	• • • •	• •
Cães de Raça Grande	> 30 kg	• • • • • •	• • •
1 embalagem de Corpet - 60 comprimidos x 500mg		• nº comprimidos/dia	

***Recomenda-se que esta suplementação seja efetuada sob a coordenação de um médico veterinário**

****Fase de Manutenção de acordo com o médico veterinário, consoante a evolução clínica**

***Coriolus** versicolor* Coriolus-MRL fornecido pela Mycology Research Laboratories Ltd (MRL) - http://www.mycologyresearch.com

Para informações adicionais por favor visite a pagina web: http://www.mycologyresearch.com

TABELA DE SUPLEMENTAÇÃO PARA CAVALOS

A suplementação com Corpet como imunonutrição para cavalos é utilizada para:**

1. Desiquilíbrio do sistema imunitário devido ao Excesso de Treino.

2. Desiquilíbrio do sistema imunitário devido à Idade ou Stresse em Galope.

3. Desiquilíbrio do sistema imunitário devido a Infecção Viral – Infecção Pós Viral.

4. Desiquilíbrio do sistema imunitário devido a Stresse Oxidativo.

As tabelas de suplementação com Corpet são determinadas pelo peso do cavalo (500 kg) ou Pónei (250 kg).

A suplementação divide-se em duas fases:

a) **Fase Inicial –** durante os primeiros 10 dias. A fase de carga permite aumentar a capacidade de absorção do produto. O Corpet deve ser misturado na alimentação do Cavalo.

b) **Fase de Manutenção –** segue-se à dose inicial, e mantém-se por um período de 50 dias, a começar a partir do dia 11 e a terminar no dia 50. Dependendo do estado clínico, o período para a suplementação de manutenção pode ser reduzido para menos de 50 dias.

Suplementação para Cavalos*	**Dias 1-10**	**Dias 11-50**
500 kg	**Dose Inicial**	**Dose de Manutenção**
Adenovirus Síndrome Pós Viral Sarcoidose Cutânea	**25 gr por dia** misturado na alimentação	**12.5 gr por dia** misturado na alimentação
Número de Gramas por Período	250 gr	875 gr
1 Frasco de Corpet de 750 gr, com colher de 10 gr		
Total de Frascos Necessários		2 Frascos no Total

Suplementação para Ponéis*	**Days 1-10**	**Days 11-50**
250 kg	**Dose Inicial**	**Dose de Manutenção**
Adenovirus Síndrome Pós Viral Sarcoidose Cutânea	**12.5 gr por dia** misturado na alimentação	**6.75 gr por dia** misturado na alimentação
Número de Gramas por Período	125 gr	472,5 gr
1 Frasco de Corpet de 750 gr, com colher de 10 gr		
Total de Frascos Necessários		1,5 Frasco no Total

*** Para cavalos e ponéis com tumores e sujeitos a quimioterapia, o esquema de carga deverá manter-se até ao final das sessões de quimioterapia e posteriormente por mais 60 dias**

Coriolus versicolor (**Corpet**) está disponível através de :

Área	Distribuidor	Telefone	E-mail
Norte e Centro	**Siloal**	Tel. 239 497 566	encomendas@siloalvet.com
Sul	**Bio2**	Tel. 212 137 630	sara.ferreira@bio2.pt
Grande Lisboa	**PetEmotions**	Tel. 214 321 042	askpetemotions@gmail.com

Os ***Médicos Veterinários*** que desejem incluir os seus artigos clínicos no boletim **"CORPET NEWS"** (ISSN 1646-6551), deverão contatar-nos para o Telefone: +351 21 484 96 20 ou através do Email: gabriela@aneid.pt

**Para adquirir o Corpet Handbook para Cavalos, agradecemos que contacte ANEID, Produtos Farmacêuticos, Lda.- e.mail: info@aneid.pt

****Coriolus versicolor*** (CORPET) fornecido pela Mycology Research Laboratories Ltd (MRL) - http://www.mycologyresearch.com

Leishmaniose em Animais de Companhia: Prevenção com Imunonutrientes

I Congresso de Medicina Veterinária de Moçambique – 29/31 Outubro 2008 – Maputo – Moçambique

UNIVERSIDADE EDUARDO MONDLANE

Girão Bastos, J.[1], Fernandes, T. H.[2] , Karmali, A.[3], Oliveira, A.L.[4], Santos,R.A.[4]

[1]Girão Bastos, j.giraobastos@gmail.com. , [2]CIISA, FMV- UEM, titofernandes@uem.mz

[3]CIEQB- ISEL, akarmali@deq.isel.ipl.pt , [4]CL. Vet-Lousã, clvetlousa@sapo.pt

UNIVERSIDADE TÉCNICA DE LISBOA

ISEL

INTRODUÇÃO

A filosofia holística dos médicos veterinários concentra a sua atenção na nutrição e dieta, meio ambiente, estilo de vida do animal, bem estar físico e psicológico do paciente, na profilaxia e no tratamento. Os médicos veterinários holísticos utilizam as terapias convencional e alternativa. As modernas técnicas clínicas (e.g. ultrasons, TAC, testes laboratoriais sofisticados e intervenções cirúrgicas), são necessárias para o diagnóstico e tratamento das doenças dos animais mas as modalidades da medicina alternativa (complementar) (e.g. aplicação da fitomedicina; acupunctura), desempenham papel significativo.

Os cogumelos medicinais são bem conhecidos pelas suas propriedades no equilíbrio do funcionamento do sistema imunitário. Têm sido utilizados ao longo de séculos para o tratamento de diversas doenças. Cada cogumelo tem propriedades específicas. **Não existe "nenhum" cogumelo milagroso**! O principal constituinte anti-cancerígeno nos diversos cogumelos é o **β-glucano**. Este polissacárido, combinado com aminoácidos, estimula ou modula o sistema imunitário, activando células imunitárias tais como os macrófagos e as células-T de apoio, e aumenta os níveis de hemoglobina de modo a produzir uma maior resposta às bactérias, vírus ou células tumorais. Aumenta a produção de interleukina-1 e 2, é anti-inflamatório e inibe o crescimento de tumores malignos. Estes polissacáridos **não actuam directamente** nas células mas activam o funcionamento do sistema imunitário do hospedeiro. Para além dos polissacáridos, os cogumelos contêm enzimas (e.g. peroxidase, lacase, protease, glucoamilase, β-glucanase, citocromo P450, redutase, SOD), que reforçam o sistema imunitário.

Cuidados Profiláticos	
Cão (peso)	*Coriolus versicolor* (g/dia)
< 10 Kg	1.0
10 a 30 Kg	2.0
> 30 Kg	4.0

Análise de Enzimas, Proteínas e Açúcar de *Coriolus versicolor* (biomassa) na presença da Tripsina	*Coriolus versicolor* 500 mg
1. Conteúdo de Proteína	17.3 mg
2. Redutor de Açucares	14.8 mg
3. Proteína – Polissacarídeo	82.1 mg
4. Actividade Peroxidase	64.5 mU
5. Actividade Lacase	535.1 mU
6.Actividade-Glucoamilase/β- glucanase	6.2 U
7.Actividade-SuperóxidoDismutase (SOD)	68.5 U
8. Citocromo P-450	0.52 nmoles
9. Citocromo P-450 redutase	11.1 mU

HEMOGRAMA		Antes 07-04-07	Depois 04 -10-07
Análise	V.Normal	Resultado	Resultado
WBC	C: 6-17; F: 5.5-19.5	9.34x10^9/l	13 x10^9/l
lym%	C: 1-4.8; F: 1,5-7	2.802 x10^9/l	2.5 x10^9/l
MID	C: 0.18-0.13; F: 0-0.8	x10^9/l	1.1 x10^9/l
GRA	C: 3-12; F: 2.5-14	x10^9/l	11 x10^9/l
LYM%	C: 12-30; f: 2.5-14	30%	15%
MI%	C: 3-10; F: 1-4	%	4%
GRA%	C: 62-87; F: 35-80	%	81%
RBC	C: 5.5-8.5; F: 5.5-10	5.73x10^12	7.1 x10^12
HGB	C: 12-18; F: 8-15	12.9 g/dl	15g/dl
HCT	C: 37-55; F: 24-45	45.1 %	51%
MCV	C: 0-77; F: 39-55	78.7 fl	75fl
MCH	C: 19.5-24.5; F: 12.5-17.5	22.5 pg	23.5 pg
MCHC	C: 31-34; F: 30-36	28.6 g/dl	33 g/dl
PLT	C: 200-500; F: 300-800	x10^9/l	– x10^9/l

BIOQUÍMICA		Antes 07-04-07	Depois 04 -10-07
Análise	V.Normal	Resultado	Resultado
ALB	C: 2.5-44; F: 2.2-4.4	2.1 G/DL	3.9 G/DL
ALP	C: 20-150; F: 10-90	21 U/L	120 U/L
ALT	C: 10-118; F: 20-100	U/L	90U/L
AMY	C: 200-1200; F: 300-1100	U/DL	950 U/DL
TBIL	C: 0.1-0.6; F: 0.1-0.6	MG/DL	0.5 MG/DL
BUN	C: 7-25; F: 10-30	20.6 MG/DL	21 MG/DL
CA++	C: 8.6-11.8; F: 8-11.8	MG/DL	9.3 MG/DL
PHOS	C: 2.9-6.6; F: 3.4-8.5	MG/DL	5.6 MG/DL
CREATINA	C: 0.3-1.4; F: 0.3-2.1	0.91 MG/DL	0.9 MG/DL
GLU	C: 60-110; F: 70-150	MG/DL	100MG/DL
NA+	C: 138-160; F: 142-164	MMOL/L	156 MMOL/L
K+	C: 3.7-5.8; F: 3.7-5.8	MMOL/DL	4.8 MMOL/DL
TP	C: 5.4-8.2; F: 5.4-8.2	9.1 G/DL	7.9 G/DL
GLOB	C: 2.3-5.2; F: 1.5-5.7	6 G/DL	4.9 G/DL
REL. ALB/GLO	C: 0.6-1.1; F: 0.8-1.3	0.35	0.8

A investigação em curso tem como objectivo estudar uma forma de suplemento imuno-nutriente em animais de estimação, como instrumento clínico para o reforço do sistema imunitário dos pacientes. Estes estudos, iniciados em 2005, têm vindo a ser desenvolvidos e monitorizados em casos individuais até 2008, utilizando o cogumelo (*Coriolus versicolor* – biomassa), que se encontra disponível no mercado para aplicação em animais e seres humanos. O *Coriolus versicolor* é uma forma de imunonutrição, e não um substituto de um medicamento. As seis experiências clínicas, em duas clínicas diferentes, revelaram que cães com **Leishmaniose visceral**, beneficiam com a aplicação da suplementação de *Coriolus versicolor*, como um factor de apoio ao sistema imunitário e agente desintoxicante dos radicais livres acumulados. Este Suplemento Alimentar, equilibrou o normal funcionamento do sistema imunitário. Após um período de seis meses de administração, notaram-se alterações positivas nos parâmetros sanguíneos e os pacientes, para além de evidenciarem uma recuperação total a nível do estado geral e sinais clínicos, resposta muito rara nesta doença, apresentaram inclusivé uma redução bastante significativa do título de anticorpos anti-leishmania em apenas três meses.

Num estudo recentemente efectuado no IPO de Coimbra, demonstrou-se que em infecções virais, a suplementação diária com *Coriolus versicolor* no período de um ano, teve impacto significativo nos factores de risco em pacientes com cancro cervical. O papel dos complexos polissacáridos ligados às proteínas no *Coriolus versicolor,* e os níveis de diversas enzimas e metabolitos secundários, têm sido pesquisados numa tentativa de justificar o mecanismo de acção deste cogumelo como inibidor do cancro, do stress oxidativo, do crescimento de certas células e na desintoxicação. O impacto combinado destas variadas formas de acção, melhora o perfil imunitário de ambos, seres humanos e animais, equilibrando o normal funcionamento do sistema imunitário.

CONCLUSÕES

A suplementação da dieta com *Coriolus versicolor* constitui uma terapia opcional com resultados como tratamento único, embora não seja possível afirmar que os pacientes deixem de constituir um risco para a Saúde Pública dado não se terem realizado estudos epidemiológicos sobre o agente responsável pela protozoonose.

***Coriolus versicolor* fornecido pela Mycology Research Laboratories, Ltd. (MRL) www.mycologyresearch.com**